UN CASO DI CARCINOMA SPINOCELLULARE DELLA VAGINA IN PROLASSO UTERINO TOTALE

F. SACCO P. GENTILI P. PAPARELLA P. BENEDETTI PANICI
C. GIORLANDINO L. VILLANI

INTRODUZIONE

Il carcinoma primitivo della vagina costituisce circa il 2% delle neoplasie maligne dell'apparato genitale femminile (1), (2), (3).

Il carcinoma spinocellulare costituisce più del 90% di tutte le varietà istologiche (1) e si manifesta nell'80% dei casi oltre i 50 anni, con un'età media di circa 65 anni (4), (5), (6).

E' stata riportata in letteratura la frequente associazione tra carcinoma della vagina e pazienti portatrici di pessario (6), 10-15%, o di prolasso uterino (1), (11).

Abbiamo voluto per questo descrivere un caso particolarmente significativo, da noi trattato recentemente, e discutere alcuni aspetti patogenetici e terapeutici legati a questa neoplasia.

CASO CLINICO

A. V. di 70 anni, 8 gravida 7 para, anamnesi fisiologica e patologica remota negativa, in menopausa da 18 anni.

Da circa 20 anni A. V. era portatrice di prolasso uterino di III grado (figg. 1-2).

Gli esami routinari preoperatori, compresi la cisto e la rettoscopia, erano negativi ad eccezione di una positività delle reazioni sierologiche per la lue (V.D.R.L., R.W., F.T.A., A.B.S., T.P.H.A.), ed alla renografia che mostrava a sinistra un rene escluso, ed a destra una fase di eliminazione urinaria ostacolata.

All'esame obiettivo la parete vaginale anteriore, nel suo 1/3 prossimale era sede di una lesione ulcerata e saniosa, del diametro di circa 6 cm., che faceva sospettare un carcinoma, i cui margini confinavano con la cervice uterina.

Su di essa venne eseguito un prelievo bioptico.

La diagnosi istologica su vetrino allestito era: « Nelle sezioni non è possibile discernere se gli zaffi solidi presenti nel corion sono completamente staccati o in connessione con la superficie. Si osservano evidenti alterazioni maturative, tendenza cheratopoietica, propensione a vanificare la membrana basale: il quadro è compatibile con la diagnosi clinica posta ».

Lo stadio di appartenenza era il I secondo la classificazione delle F.I.G.O.

La paziente venne quindi sottoposta ad intervento chirurgico.

I *Fase demolitiva*

Incisione circolare della vagina con bisturi elettrico; scollamento per via smussa e tagliente della parete vaginale dal corpo uterino prolassato.

Legatura dei rami cervicali delle arterie uterine. Apertura del Douglas e capitombolo posteriore dell'utero; legatura delle arterie uterine e dei peduncoli ovarici. Scollamento difficoltoso della vescica prolassata dalla parete vaginale anteriore. Identificazione degli ureteri e loro allontanamento dal campo operatorio. Mobilizzazione e asportazione del pezzo e colpectomia totale.

II *Fase ricostruttiva*

Cistopessi mediante borsa di tabacco. Uretroplastica secondo Kelly.

Peritoneizzazione con tre borse di tabacco sovrapposte. Colpoperineoplastica.

Chiusura della cupola vaginale a punti staccati dopo resezione parziale della stessa. Si lasciano due tubi di drenaggio sottoperitoneali che vengono tolti rispettivamente in 5° ed in 7° giornata.

Il decorso post operatorio è stato di 9 giorni ed esente da complicanze.

Università Cattolica del Sacro Cuore - Roma
Istituto di Clinica Ostetrica e Ginecologica
Direttore: Prof. *A. Bompiani*
Pervenuto in redazione: marzo 1981

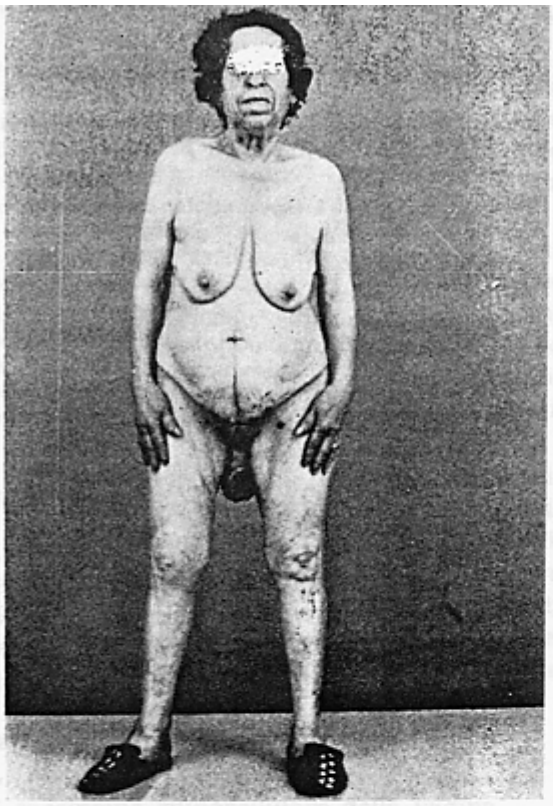

Fig. 1 — La paziente A. V.: carcinoma spinocellulare della vagina in prolasso uterino totale.

Fig. 2 — Particolare.

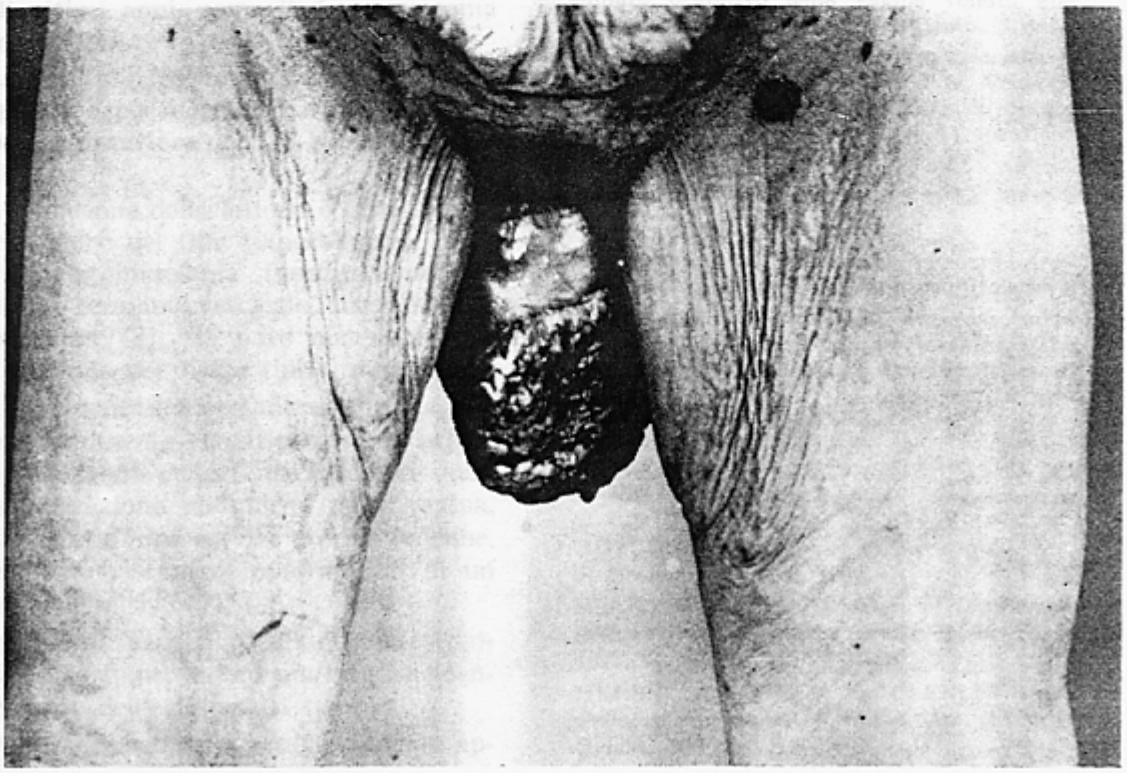

L'esame istologico eseguito sul pezzo operatorio evidenziava un utero con fibrosclerosi miometriale e un carcinoma spinocellulare della vagina, vegetante ed infiltrante la cervice uterina.

Dopo un mese dall'intervento venne eseguita una telecobaltoterapia (bagno della pelvi) per una dose totale di 4350 rad per sterilizzare i linfonodi.

Gli esami clinici eseguiti durante il follow up della paziente dimostrarono un peggioramento della funzionalità renale con una ingravescente insufficienza renale che condusse all'exitus la paziente dopo 10 mesi.

Discussione

La bassa incidenza, 1-2% delle neoplasie ginecologiche (13), (3), del carcinoma primitivo della vagina riscontrata in letteratura (6), (1), (2), è forse imputabile alla frequente identificazione di tale neoplasia con il carcinoma della cervice uterina o della vulva esteso alla parete vaginale (4), (7), (8).

Il carcinoma spinocellulare della vagina non è stato oggetto di studi approfonditi, negli ultimi anni, come l'adenocarcinoma a cellule chiare (4), (9), (10).

La sede più frequente di impianto della neoplasia è per entrambi i tipi istologici la parete anteriore del 1/3 superiore della vagina.

L'estensione della lesione è generalmente maggiore nel tipo spinocellulare, mentre la sintomatologia (perdite ematiche vaginali, tenesmo vescicale, incontinenza, dispareunia (3), sia pure non obbligatoria, è simile per i due tipi istologici.

Il carcinoma spinocellulare, tuttavia, può essere facilmente classificato come primitivo adottando criteri macroscopici quali la localizzazione all'interno della vagina, la presenza di una cervice uterina indenne, il mancato riscontro in altre sedi di un tumore primitivo (7), (13).

Inoltre gli aspetti peculiari microscopici (2) contribuiscono ad una precisa identificazione dell'origine del tumore.

In particolare, nella nostra paziente appare significativo il rapporto causale tra prolasso uterino di vecchia data e l'insorgenza del carcinoma, così come ripetuto da diversi AA. (11), (12), (3).

La multiparità, fattore concausale, già considerato nella letteratura (3), (7), (4), era presente nel nostro caso. Per quel che riguarda la positività alle sierodiagnosi per la lue, si può ipotizzare una correlazione etiopatogenetica tra infezione cronica e genesi della malattia.

Nel prolasso totale, infine, la esteriorizzazione della mucosa vaginale al di fuori della propria sede naturale induce modificazioni tissutali con conseguenti fenomeni di metaplasia squamosa associati a ripetuti traumi dell'organo che, dopo lungo termine, possono costituire aree di lesioni precancerose e quindi evolvere in una vera e propria neoplasia.

RIASSUNTO

Gli AA. descrivono un caso di carcinoma spinocellulare primitivo della vagina venuto alla Loro osservazione e da Loro trattato.

Nella paziente la neoplasia era associata a prolasso uterino totale di vecchia data. Vengono discusse le caratteristiche peculiari di questa neoplasia e descritte le procedure terapeutiche adottate.

SUMMARY

The Authors describe a case of primary carcinoma of the vaginal cervix they could observe.

In the patient the neoplasty was associated with a previous general uterine prolapse. The Authors discuss the peculiar characteristics of this cancer and describe the therapeutical procedure they have adopted.

BIBLIOGRAFIA

1) RUTLEDGE F.: *Cancer of the vagina*. Am. J. Obst. Gyn., 97, 5, 1967.

2) BLAUNSTEIN A.: *Pathology of the female genital tract*. Springer verlag, New York, 1977.

3) HERBST A., GREEN E., ULFELDER J.: *Primary carcinoma of vagina*. Am. J. Obst; Gynec., 106, 210, 1970.

4) BALLON S., LAGASSE L., CHANG N., STEHMAN F.: *Primary adenocarcinoma of the vagina*. Surg. Gynec and Obst., vol. 149, 233, 1979.

5) KASER O., FRIEDBERG V., OBER K. G., THOMSEN U., ZANDER J.: *Trattato di ginecologia e ostetricia*. S.E.U., Roma, 1973.

6) GERBAULET A., CHASSAGNE D., COSSET J. M., COLIN M. C.: *Radiotherapie du cancer du vagin*, in *Le neoplasie dell'apparato genitale femminile*. C.E.A., Milano, 1978.

7) HENSON D., TARONE R.: *An epidemiologic study of cancer of the cervix, vagina and vulva based on the third National Cancer Survey in the United States*. Am. J. Obstet. Gynecol., vol. 129, n. 5, 1977.

8) MARCUS S. L.: *Multiple squamous cell carcinomas involving cervix, vagina and vulva: Theory of multicentric origin*. Am. J. Obst. Gynec., 80, 802, 1960.

9) MARCUS R., RODNEY J. R., MILLION R., DALY J. W.: *Carcinoma of the vagina*. Cancer, 42, 2507, 1978.

10) HERBST A. L., NORUSIS M. J., ROSENOW P. J., WELCH W. R., SCULLY R. E.: *An analysis of 346 cases of Clear Cell Adenocarcinoma of the vagina and cervix with emphasis on recurrence and survival*. Gynecol. Oncol., 7, 111-122, 1979.

11) WAY S.: *Primary carcinoma of the vagina*. J. Obstet. Gynaec. Brith. EMP, 55, 739, 1948.

12) WADE-EVANS T.: *The aetiology and pathology of cancer of vagina*, in *Clinics in Obstetric and Gynecology*. F. A. Langley Ed., pag. 229-241, W. B. Saunders Co., London, 1976.

13) PORQUIER: *Lés épithéliomas primitifs du vagin*. Ann. Radiol., 13, 785-791, 1970.