Pat. Clin. Ost. Gin. 9, 450-458, 1981

L'ecoflussimetria Döppler in ostetricia

(per la valutazione delle portate ematiche in alcuni distretti vascolari fetali)

C. GIORLANDINO - P. GENTILI

L'attuale tendenza nella valutazione ecografica del benessere fetale è quella di associare ai classici parametri biometrici (diametro biparietale, circonferenza addominale, lunghezza del femore e dell'omero, volume totale intrauterino), alcuni aspetti dinamici fetali, quali i movimenti fetali (Ianniruberto e Tajani, 1980; Reinold, 1980; Tajani e coll., 1980), i movimenti respiratori (Lewis e Boylan, 1979; Marsal e Gennser, 1980) e la dinamica cardiovascolare feto placentare (Ianniruberto, 1980; Wladimiroff, 1980).

Lo studio dell'apparato cardiovascolare, iniziato su base descrittiva e successivamente ampliato con l'analisi ecocardiografica ottenuta con metodiche in time motion (Ianniruberto, 1980; Wladimiroff, 1980) si è ulteriormente evoluta con la recente introduzione di apparecchiature Döppler che hanno permesso valutazioni quantitative dei flussi vascolari fetali.

Lo studio del flusso ematico nella vena ombelicale del feto umano era risultato, prima dell'avvento delle tecniche ultrasoniche, particolarmente difficile, data l'impossibilità di una valutazione diretta in utero.

I dati riportati in letteratura su tale argomento si riferivano pertanto a valutazioni effettuate in corso di isterotomia per aborto (Assali e coll., 1960; Rudolph e coll., 1971; Morris e coll., 1974) o su neonati, immediatamente dopo il parto McCallum, 1977; Stembera e coll., 1965; Clavero e coll., 1973).

Pur utilizzando metodiche diverse sia per quanto riguarda l'età fetale che le tecniche di indagine, si erano ottenuti valori di flusso ematico pressoché sovrapponibili in particolare per quanto riguardava le valutazioni effettuate in corso di isterotomia per aborto (110 ml/min/kg Rudolph, 115 ml/min/kg Assali). Le valutazioni effettuate nel neonato avevano invece fornito valori inferiori (75 ml/min/kg Stembera, 170 ml/min McCallum), presumibilmente riferibili alle modificazioni circolatorie presenti nel feto dopo la nascita.

Gill e Kossoff (1979) per primi hanno affrontato il problema della determinazione del flusso ematico nella vena ombelicale del feto utilizzando la metodica

Istituto di Clinica Ostetrica e Ginecologica dell'Università Cattolica del S. Cuore di Roma
(Direttore: Prof. A. Bompiani)

Döppler associata ad ecografia bidimensionale. Identificato il vaso in esame nell'immagine in B scan, si indirizzava verso di esso il fascio di un Döppler pulsante opportunamente regolato nel suo range gate per rilevare il flusso all'interno del vaso stesso. Valutata in tal modo la velocità media del flusso e determinato con il B scan il diametro del vaso, si otteneva il valore del flusso ematico moltiplicando la velocità media per l'area del vaso.

Con tale tecnica Gill e Kossoff hanno evidenziato a livello della vena ombelicale fetale un flusso ematico valutabile intorno ai 100 ml/min/kg di peso fetale, valore che appare pressoché costante nel corso della gravidanza, mostrando un modico decremento nelle ultime due settimane di gestazione.

In un recente lavoro gli stessi Autori (Gill e coll., 1971) sottolineano come il flusso ematico ombelicale aumenti costantemente in gravidanza fino a raggiungere un massimo a 37-38 settimane, dopo di ché si verifica una riduzione. Considerando il valore del flusso ematico per unità di peso fetale si constata un andamento costante di tale valore fino a 35 settimane (120 ml/min/kg); dopo la 35ª settimana si verifica un graduale decremento fino ad avere a 40 settimane un valore medio di 90 ml/min/kg.

Altri Autori, utilizzando tecniche analoghe, hanno riportato valori di flusso a livello della vena ombelicale pressoché sovrapponibili (tab. I).

Da circa due anni anche noi ci siamo interessati dello studio della flussimetria a livello della vena ombelicale fetale soprattutto in vista di una possibile utilizzazione di tali dati per una più approfondita analisi dei ritardi di accrescimento fetale.

Abbiamo selezionato 24 gravidanze fisiologiche comprese tra la 30ª e la 41ª settimana di gestazione, tutte con ottimali condizioni di indagine: feto in posizione occipito laterale in periodo di riposo, placenta posteriore, inoltre abbiamo esaminato 7 gravidanze tra la 31ª e la 39ª settimana che presentavano diversi tipi di ritardo dell'accrescimento fetale valutato secondo i nostri criteri ecografici (Giorlandino e coll., 1980(a), 1980(b)). Questo gruppo risultava costituito da due casi

TABELLA I. - *Valore del flusso ematico a livello della vena ombelicale fetale in gravidanze fisiologiche.*

Autori	Valore del flusso (ml/min/kg)
Gill e coll. (1979)	103
Gill e coll. (1981)	120
Zacutti e coll. (1980)	100
Eik-Nes e coll. (1980)	110
Iouppila e coll. (1981)	108
Kurjak e Rajhvajn (1981)	107
Giorlandino e coll. (1981)	115

di feto small for date di tipo proporzionato, da due casi di feto small for date di tipo sproporzionato, da due casi di feto small for date tipo improving e da un caso di feto small for date di tipo worsening.

Da un punto di vista metodologico, per quanto concerne la valutazione del flusso ematico a livello della vena ombelicale del feto, si procede dapprima alla corretta identificazione di tale vaso utilizzando una apparecchiatura ecografica in tempo reale lineare o in sector scanner (fig. 1).

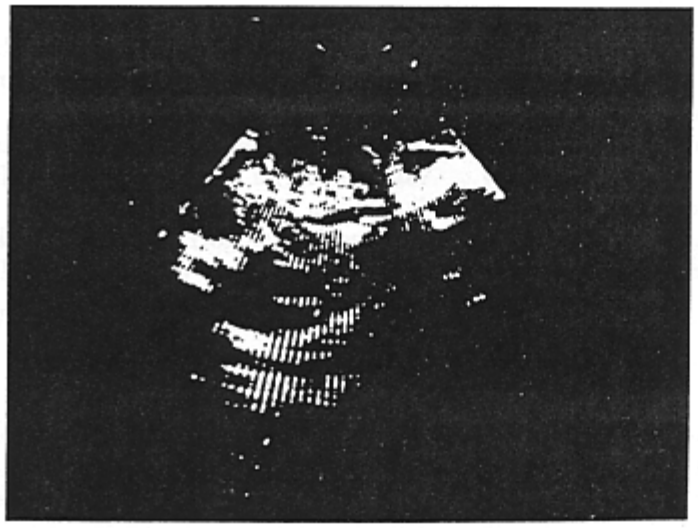

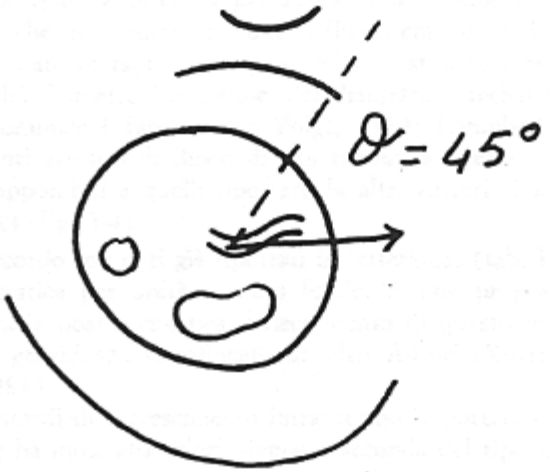

Fig. 1. - Tecnica di identificazione con apparecchiatura in sector scanner della vena ombelicale e valutazione dell'angolo di incidenza del fascio Döppler.

Vengono quindi affettuate almeno cinque determinazioni del diametro della vena ombelicale in sezioni longitudinali e trasversali, al fine di poter giungere ad una corretta valutazione dell'area del vaso; tale fase è particolarmente delicata dal momento che un pur piccolo errore di misurazione del diametro si riflette marcatamente sul computo finale.

L'asse di propagazione del fascio Döppler viene riportato sull'immagine in real time e diretto verso la vena ombelicale fetale.

Con le apparecchiature in Döppler pulsante si procede al posizionamento del marker di lettura campione nell'ambito della vena ombelicale.

Si inserisce quindi la lettura Döppler, ottenendo il tracciato del Döppler shift che può essere sia fotografato con apparecchio Polaroid, che riportato su carta millimetrata (fig. 2).

Tornati all'immagine ecografica in tempo reale, si valuta sull'immagine freezata l'angolo compreso tra l'asse del fascio Döppler e l'asse di propagazione del flusso con l'ausilio di un goniometro.

Determinati con tale metodica i valori del Döppler shift e l'angolo di incidenza del fascio Döppler sull'asse della vena ombelicale, si ottiene la velocità del flusso applicando la formula generale dei velocimetri Döppler.

$$V = \frac{\Delta f . c}{2 f_o \cdot \cos \theta}$$

dove Δf = Doppler shift: c = velocità del suono nel sangue (1570 m/sec); f_o = frequenza del trasduttore; θ = angolo compreso tra il vettore di propagazione.

Il valore del flusso ematico viene successivamente calcolato in base al prodotto della velocità ottenuta per l'area della sezione del vaso.

Oltre che in maniera assoluta, il flusso ematico a livello della vena ombelicale è stato valutato in rapporto al peso del feto stimato con tecnica ecografica in base ai valori del diametro biparietale, del diametro toracico trasverso e della circonferenza addominale (Hansmann e Voigt, 1973; Campbell e Wilkin, 1975).

I valori assoluti di flusso da noi rilevati a livello della vena ombelicale fetale sono sovrapponibili a quelli riportati da altri Autori (Gill e Kossoff, 1979; Gill e coll., 1981) (fig. 3-4).

In accordo con dati già riportati in letteratura (tab. I) sono anche i valori della portata ematica per unità di peso fetale. A tale proposito risulta peraltro meno evidente nella nostra casistica il decremento di questo valore nelle ultime due settimane di gravidanza sottolineato da altri Autori (Kurjak e Rajhvajn, 1981; Gill e coll., 1981).

Nei ritardi di accrescimento intrauterino la portata ematica a livello della vena ombelicale ha mostrato valori diversi a seconda del tipo di ritardo di accrescimento (figg. 5-6).

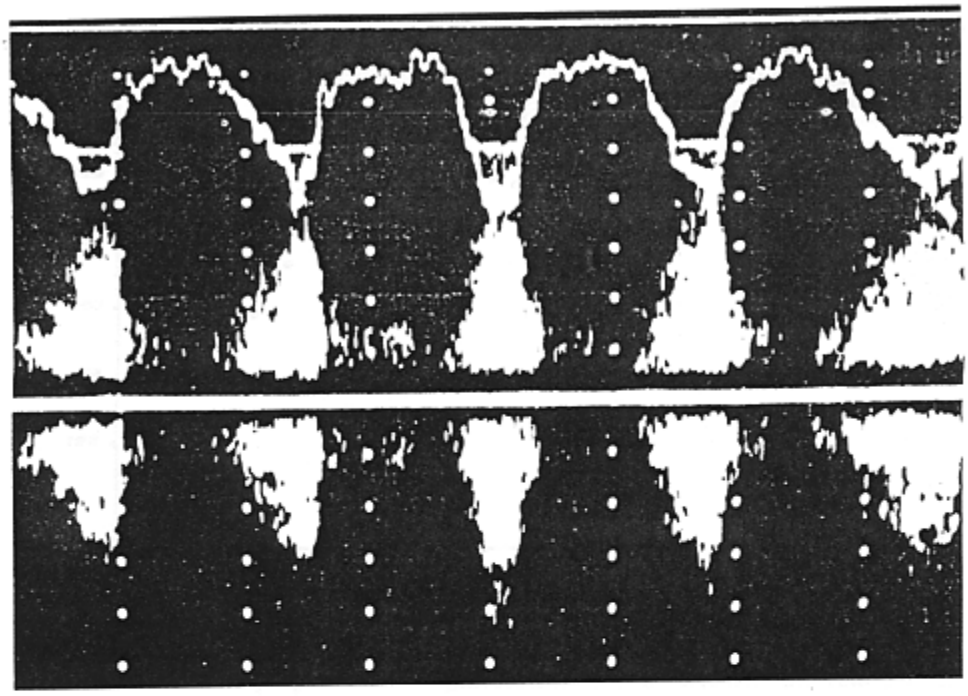

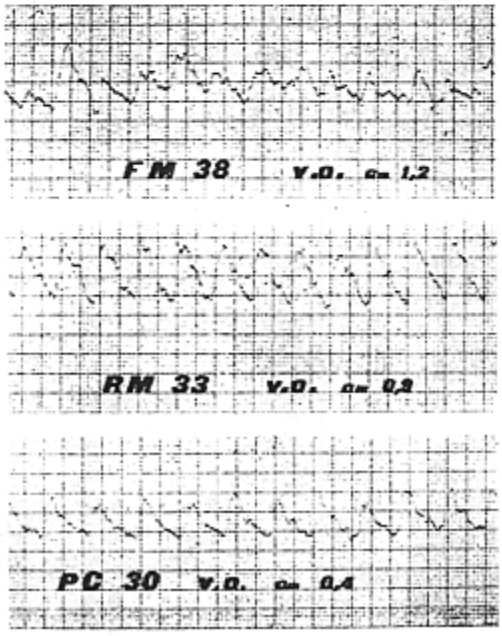

Fig. 2. - Esempi di tracciati Döppler rilevati a livello della vena ombelicale fetale.

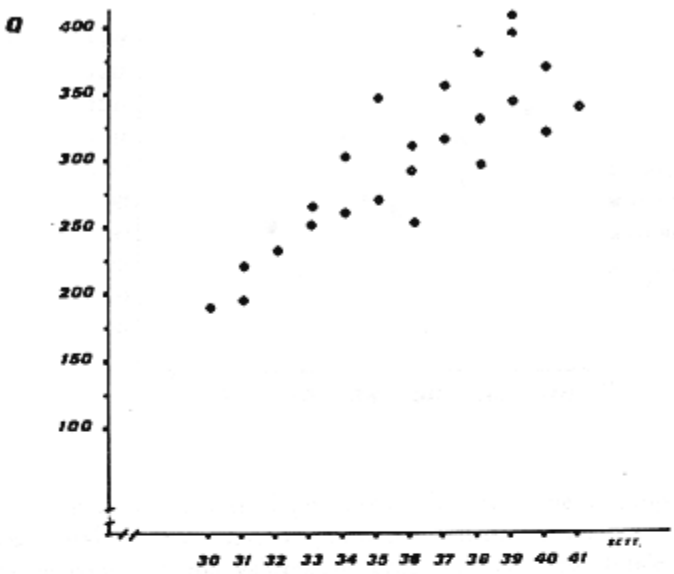

Fig. 3. - Valori assoluti della portata ematica nella vena ombelicale fetale in gravidanze fisiologiche.

Mentre nei feti proporzionati degravescenti si è evidenziato un valore della portata ematica comparabile con quello osservato in feti normali a dimostrazione di una ripresa dell'accrescimento fetale, nei feti sproporzionati, proporzionati e proporzionati ingravescenti si sono evidenziati valori inferiori alla norma tanto più ridotti a seconda della gravità del ritardo di accrescimento stesso.

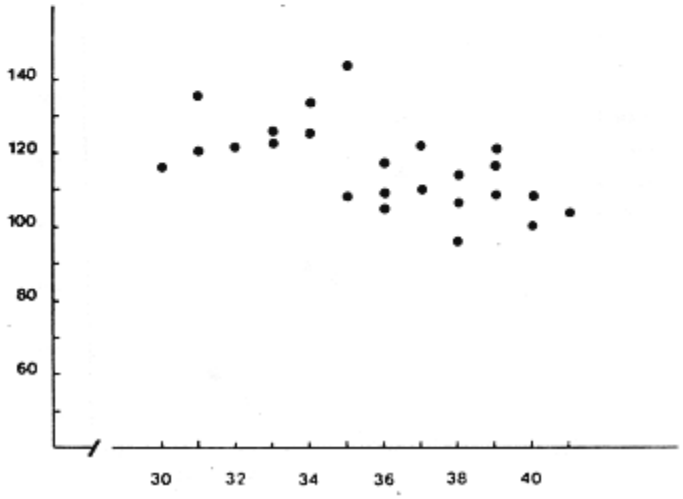

Fig. 4. - Valori della portata ematica per unità di peso fetale in gravidanze fisiologiche.

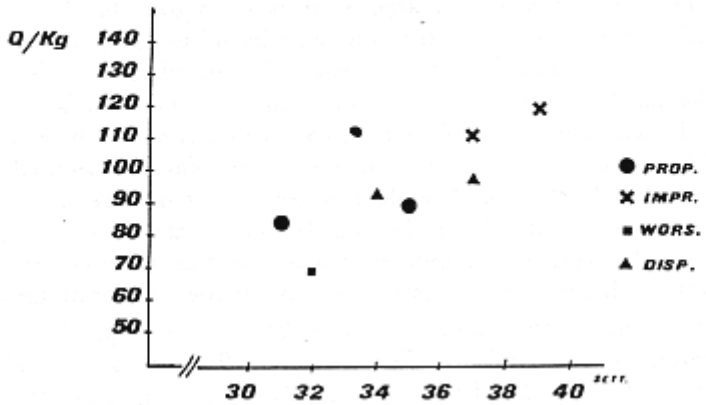

Fig. 5. - Valori assoluti della portata ematica nella vena ombelicale fetale in casi di ritardo di accrescimento intrauterino del feto.

Dai dati ottenuti si può notare inoltre come il rapporto portata ematica su peso fetale stimato risulti spesso scarsamente dirimente ed inficiato dal possibile errore connesso alla valutazione ecografica del peso fetale; il valore assoluto presenta al contrario una maggiore utilità ed interesse clinico.

Pur se il numero dei casi con ritardo di accrescimento fetale qui riportato è troppo limitato per una seria analisi statistica, appare evidente come maggiore è la compromissione fetale, minore risulta in senso assoluto il valore della portata ematica a livello della vena ombelicale.

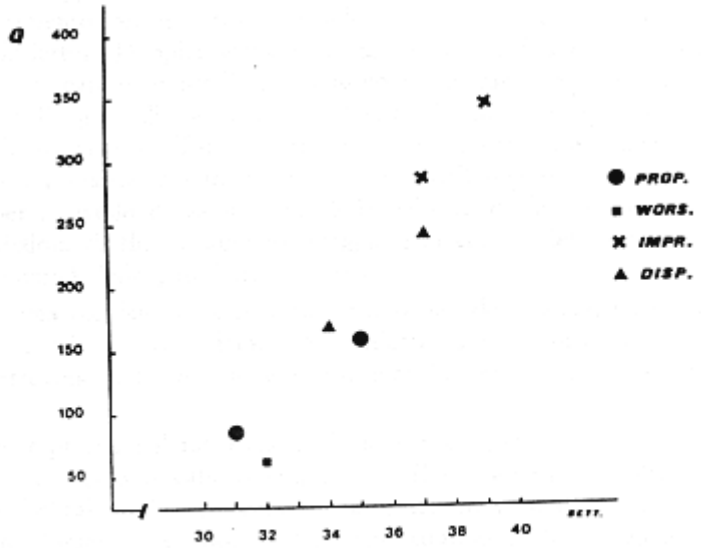

Fig. 6. - Valori della portata ematica per unità di peso fetale in casi di ritardo di accrescimento intrauterino del feto.

A tale proposito anche Kurjak e Rajhvapn (1981) in un gruppo di 15 gravidanze patologiche rilevano una riduzione del flusso a livello della vena ombelicale ottenendo un valore medio di 81 ml/min/kg.

Gill e coll. (1981b) in uno studio di 61 gravidanze ad alto rischio evidenzia come il valore del flusso ematico nella vena ombelicale sia strettamente correlato alla crescita fetale: un valore inferiore alla norma si ha nel 72% dei casi di intrauterine growth retardation e qualora il flusso risulti ulteriormente ridotto in successive osservazioni l'incidenza del ritardo di accrescimento fetale sale all'85%; il riscontro di un flusso elevato sembra al contrario indicare un atteggiamento compensatorio, ottenendosi nell'87% dei casi un normale accrescimento fetale.

Jouppila e coll. (1981) in uno studio effettuato a termine di gravidanza in 54 casi nei quali il peso fetale alla nascita era stato inferiore al 10° percentile, riscontra solo nel 35% dei casi di small for date un flusso a livello della vena ombelicale inferiore alla norma e solo nel 21% dei casi un flusso nell'aorta toracica inferiore alla norma.

Una corretta valutazione dei dati quantitativi relativi al flusso ematico a livello della vena ombelicale fetale, sia in condizioni fisiologiche che patologiche, pur se frequentemente offre dei risultati altamente suggestivi ed omogenei, rispetto a quelli riportati da altri Autori, deve sempre essere effettuata tenendo presenti le notevoli difficoltà e limitazioni tecniche presenti sia a livello metodologico che strumentale.

Innanzi tutto, come è già stato sottolineato, le attuali apparecchiature non sono in grado di fornire contemporaneamente l'immagine in B mode e Döppler per evidenti problemi di interferenze legati alla contemporanea emissione di entrambe. Identificata con l'apparecchiatura in B mode la vena ombelicale e posizionato il marker di riferimento per la lettura Döppler nel suo contesto, è tuttora obbligatorio passare alla lettura Döppler senza avere la possibilità di seguire in real time eventuali movimenti materni o fetali che possono modificare sia il livello di rilevazione Döppler che l'angolo di incidenza del fascio Döppler rispetto all'asse di propagazione del flusso venoso. Tale aspetto è di particolare importanza in primo luogo per quanto riguarda la corretta valutazione dell'angolo di incidenza ed in secondo luogo per il livello di valutazione della velocità di flusso che come è noto, risulta in condizioni di flusso laminare maggiore al centro del vaso e via via decrescente in prossimità delle pareti dello stesso.

Un ulteriore problema consiste nella corretta valutazione del diametro e quindi dell'area della sezione del vaso considerato. Per ridurre la possibilità di errore nella misurazione, effettuiamo almeno cinque valutazioni in sezioni sia longitudinali che trasversali.

Si deve infatti tener presente il fatto che il dotto venoso presenta una innervazione autonoma che ne regola il calibro e quindi il flusso ematico; inoltre il diametro della vena ombelicale può variare in funzione dei movimenti respiratori fetali. A tale proposito Jorgensen e coll. (1981), comparando il flusso ematico

in periodi di apnea e di movimenti respiratori fetali, ha notato un significativo aumento (+20%) del flusso sia a livello dell'aorta che della vena ombelicale fetale durante periodi di ampi movimenti respiratori.

Nell'applicazione della formula generale della flussimetria Döppler per la valutazione quantitativa del flusso vascolare fetale, si devono considerare anche altre due potenziali fonti di errore. In primo luogo tale formula presuppone l'analisi di un flusso laminare, mentre in pratica il segnale Döppler può essere a volte alterato dalla presenza di un flusso turbolento; inoltre il Döppler shift dovrebbe esame prodotto da elementi corpuscolati del sangue che si muovono nel vaso in esame lungo il maggior asse del vaso stesso, il che, anche in assenza di turbolenze, non è sempre vero, potendo ad esempio i globuli rossi presentare traiettorie diverse nell'ambito del vaso, con vettori di propagazione non obbligatoriamente paralleli all'asse del vaso e quindi alterando l'angolo di incidenza con il fascio Döppler.

Da un punto di vista strumentale, infine, si deve sempre tener presente in base al PRF dell'apparecchiatura Döppler utilizzata, sia il massimo Döppler shift ottenibile, sia il range di utilizzazione in profondità per evitare di avere valutazioni non corrette per eventuali limitazioni tecniche dell'apparecchio.

In conclusione, la valutazione con apparecchiature Döppler del flusso ematico a livello della vena ombelicale fetale, sebbene gli studi riportati da diversi gruppi di ricerca, tra i quali anche il nostro, riportino dei risultati concordanti in maniera molto suggestiva, deve essere considerata da un punto di vista sia tecnico che metodologico ancora con notevole senso critico.

Considerando le indubbie potenzialità che questa nuova tecnica offre in campo clinico, ci auguriamo che i problemi fisico-tecnici finora incontrati possano essere risolti dall'evoluzione tecnologica in un prossimo futuro per permettere l'ingresso della flussimetria nella routinaria indagine ecografica del benessere fetale.

Dr. Claudio Giorlandino
Via Carlo Denina, 58
00179 Roma